

Patientenname: *
Patienten-ID: 0
Geschlecht: Männl
Alter: 49
Untersuchungsbeschreibung: C-Vas
Untersuchungsdatum: 23.08.2009 10:20:14
Ausführender Arzt:
Überweisender Arzt:
Klinik: Praxis Dr. med. M. Meier

Vaskuläres Alter verwenden: WAHR
Raucher: FALSCH
Diabetes: FALSCH
Blutdruck (mmHg): 120 / 80
Cholesterin gesamt (mg/dL): 219
HDL-Cholesterin (mg/dL): 68

IMT-Mittelwertmessungen:

Gefäß	Max. IMT	IMT-Mittelwert	Std.-Abw., IMT-Mittelwert	Vaskuläres Alter	DHC-Risiko
Right Distal CCA Angle 90	0.771 mm	0.596 mm	0.053	48	3 %
Right ICA Anterior	0.816 mm	0.617 mm	0.040	48	3 %
Right Bulb Anterior	0.825 mm	0.623 mm	0.011	43	3 %
Left Distal CCA Anterior	0.870 mm	0.672 mm	0.000	54	4 %
Left Bulb Anterior	0.902 mm	0.777 mm	0.015	52	4 %

Gemischter IMT-Mittelwert (mm): 0.657

% Äquivalenz für gemischten IMT-Mittelwert: Mittelwert

Mittleres vaskuläres Alter: 49

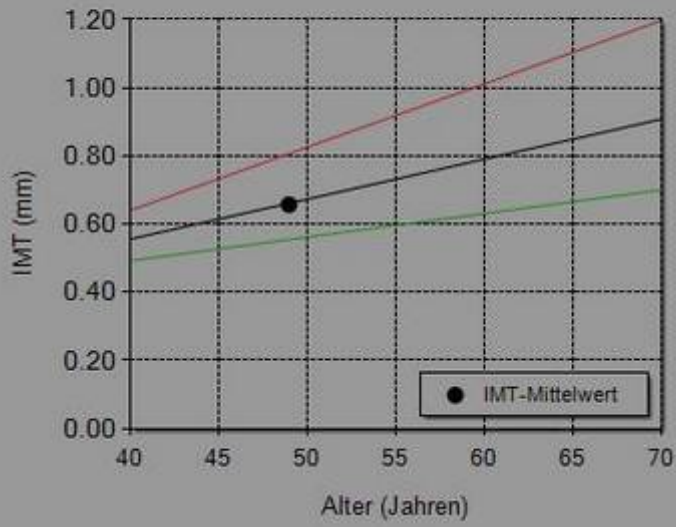
Mittleres DHC-Risiko (%): 3

Kommentare:

--

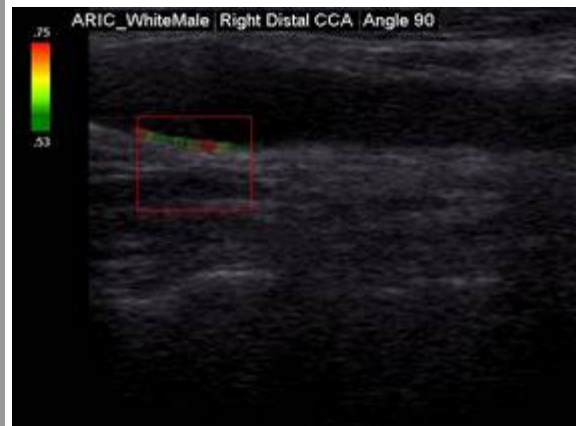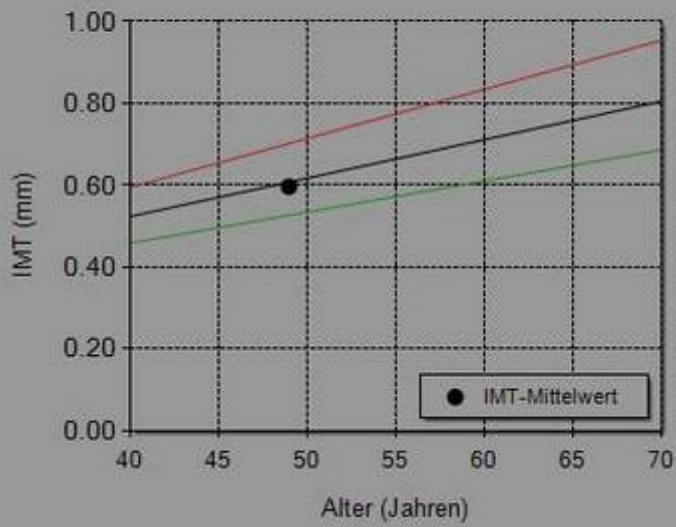
Gemischter IMT-Mittelwert

IMT-Mittelwert im Vergleich zur Population



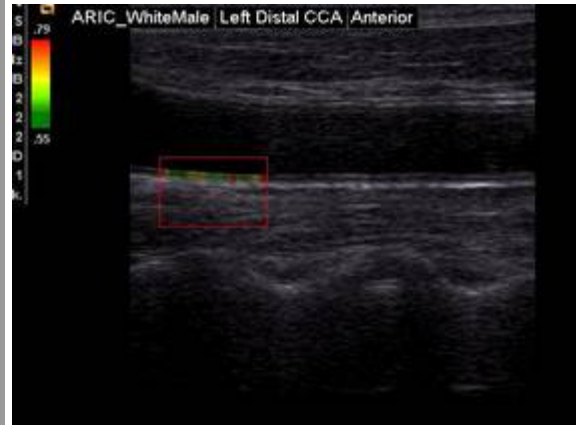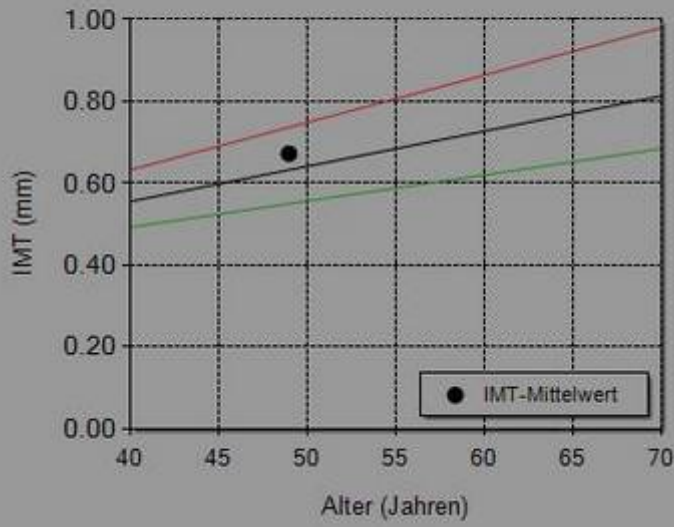
Right Distal CCA

IMT-Mittelwert im Vergleich zur Population



Left Distal CCA

IMT-Mittelwert im Vergleich zur Population



Left Bulb

IMT-Mittelwert im Vergleich zur Population

